OZONIOTERAPIA COMO COADJUVANTE NO TRATAMENTO DAS LESÕES CUTÂNEAS DA ESPOROTRICOSE FELINA

Julia Borges, Henri Donnaruma Levy Bentubo.

Universidade do Vale do Paraíba/Instituto de Pesquisa e Desenvolvimento, Avenida Shishima Hifumi, 2911, Urbanova - 12244-000 - São José dos Campos-SP, Brasil, juliab.medvet@gmail.com, henribentubo@univap.br.

Resumo

A esporotricose é uma micose de alto potencial zoonótico que acomete especialmente os felinos domésticos de vida livre, cuja transmissão se dá principalmente por meio de mordedura e arranhadura. Esta enfermidade é capaz de causar severas lesões ulcerativas de difícil cicatrização na pele da região facial e porção distal dos membros, que geralmente drenam secreção purulenta ou hemorrágica. O gás ozônio, formado com a junção de três moléculas de oxigênio (O3), tem alto potencial oxidativo no organismo, por isso favorece o processo de cicatrização, auxiliando na diminuição do tempo de tratamento. Além disso, o ozônio tem baixo custo e fácil aplicação, fatores que favorecem a continuidade do tratamento fora do ambiente hospitalar. Este trabalho demonstra, através de uma revisão de literatura, como a ozonioterapia pode auxiliar no tratamento da esporotricose, sendo um coadjuvante aos protocolos tradicionalmente difundidos.

Palavras-chave: Ozonioterapia. Esporotricose. Cicatrização.

Área do Conhecimento: Ciências da Saúde - Medicina Veterinária.

Introdução

A esporotricose é uma micose causada por fungos do gênero *Sporothrix*. É uma doença de alto potencial zoonótico que acomete especialmente os felinos domésticos, vegetais e o solo (MOURA, 2020), podendo apresentar-se da forma cutânea localizada ou disseminada, linfocutânea, linfática e extracutânea, sendo esta última raramente encontrada (PIRES, 2017). Do ponto de vista epidemiologico, o fungo se distribui de forma ubiqua e cosmopilita (LARSSON, 2011).

Dentre os principais sinais clínicos a serem observados estão a formação de pápulas nodulares e úlceras com a presença de secreção purulenta ou hemorrágica (PIRES, 2017). A transmissão desta doença se da por meio de arranhadura, mordedura e ainda pelo simples contato dos animais sadios com animais portadores da doença, sintomaticos ou não (PIRES, 2017).

A ozonioterapia nestes casos é indicada como tratamento integrativo devido a sua capacidade de intervir na reparação tecidual de forma positiva, pois além de contar com as propriedades cicatrizantes, o ozonio ainda é bactericida, viricida (MOURA, 2020) e atua como anti-inflamatorio, antisséptico e antialérgico, visto que o tratamento tem baixo custo e facil aplicação (BRITO *et.al.,*2021).

Este trabalho tem por objetivo evidenciar os efeitos benéficos da ozonioterapia na cicatrização das lesões cutâneas causadas pela esporotricose nos felinos domésticos, por meio de uma revisão sistematica da literatura, visando exautar o uso da medicina integrativa como coadjuvante no tratamento desta doença.

Metodologia

Os dados para a elaboração deste trabalho foram obtidos através de uma revisão sistemática da literatura, com livros e artigos que estivessem disponíveis para consulta online e na língua portuguesa, publicados no período que compreende os anos entre 2011 a 2023. Para os artigos foram utilizados os seguintes termos de busca: “esporotricose felina”, “ozonioterapia”, “efeito da ozonioterapia em lesão cutânea” e “ozonioterapia no tratamento da esporotricose”, nas principais plataformas digitais: Google Acadêmico, PubMed, PubVet e SciElo.

DOI: https://dx.doi.org/10.18066/inic0253.23

Resultados

A infecção pela esporotricose se da a partir da inoculação subcutânea dos fungos *Sporothrix spp*., através de lesões perfuro-penetrantes, sendo geralmente arranhadura ou mordedura de um animal contaminado (CRIVELLENTI, 2023). A partir deste momento o fungo que se apresentava na forma de micélio no ambiente se converte em levedura, permanecendo no local de implantação e desenvolvendo inicialmente lesões nodulares, que evoluem rapidamente, ulceram (Figura 1) e drenam secreção exsudativa (PIRES, 2017).

Figura 1: Lesão ulcerada na região facial de gato com esporotricose.

Fonte: AGÊNCIA FAPESP, 2017.

A forma clínica mais comum desta doença é a localizada, cujas lesões se restringem à pele, tecido subcutâneo e aos vasos linfáticos subjacentes (GOMES, 2023).

O diagnóstico pode ser feito através da avaliação citológica do exsudato das lesões ou de material aspirado por punção dos nódulos cutâneos, e também por meio do exame histopatológico. Todavia, o método padrão-ouro para o diagnóstico definitivo desta doença é a cultura fúngica, que permite a identificação do microrganismo presente na ferida (CRIVELLENTI, 2023). Além dos exames laboratoriais, os sinais clínicos e o histórico do paciente também devem ser levados em consideração no momento da consulta (PIRES, 2017), ressaltando que, por se tratar de uma doença de grande potencial zoonótico, é de fundamental importância que o médico veterinário e toda a equipe responsável pelo caso usem os devidos equipamentos de segurança pessoal: luvas, máscara, touca e avental de manga comprida descartáveis, e óculos de proteção (MOURA, 2020).

Os sinais clínicos presentes nesta doença também podem ser observados em diversas outras patologias, por isso é importante que seja feito o diagnóstico diferencial para criptococose, histoplasmose, lúpus, pênfigo e pioderma (PIRES, 2017).

Devido à natureza fúngica da infecção, o tratamento envolve o uso de medicamentos antifúngicos, como o itraconazol ou cetoconazol, por via oral, intravenosa ou tópica. A duração do tratamento pode variar, geralmente sendo de quatro meses, mas em casos mais graves, pode se estender até 24 meses (GUIMARÃES, 2022).

O gás ozônio é formado por três moléculas de oxigênio (O3) e possui uma elevada capacidade oxidativa. Devido a essa característica, ele tem a capacidade de acelerar a formação do tecido de granulação nas feridas, reduzindo a inflamação excessiva local, além de regular as citocinas e melhorar o fluxo sanguíneo na região afetada (BRITO et al., 2021). Este processo ocorre por conta do aumento da flexibilidade dos eritrócitos, facilitando a passagem dos mesmos pelas fenestras dos capilares, chegando ao tecido lesionado mais rapidamente (MORETTE, 2011).

A ozonioterapia é altamente versátil, permitindo sua aplicação tanto de forma sistêmica, através de métodos como fluidoterapia, auto-hemoterapia e administração retal, subcutânea e intramuscular, quanto de forma localizada, utilizando óleo ozonizado e bag. No entanto, é importante destacar que o gás ozônio é extremamente tóxico quando inalado diretamente, podendo causar intoxicação e danos graves ao epitélio das vias aéreas, por isso, seu uso deve ser realizado com cautela (BRITO et al., 2021).

DOI: https://dx.doi.org/10.18066/inic0253.23

O óleo ozonizado é altamente recomendado para o tratamento de lesões na região da cabeça e arredores, e pode ser obtido por meio da técnica de borbulhamento contínuo da mistura apropriada de gás com óleo vegetal. Sua aplicação tópica é simples, permitindo que o paciente continue o tratamento em casa de forma segura. Este produto, quando usado de forma tópica, tem propriedades anti-inflamatórias, auxiliando no controle da dor, antifúngica e antibacteriana, desta forma, ele viabiliza o processo de granulação tecidual, promovendo a cicatrização do tecido lesado em menor tempo (BRITO et al., 2021). Recomenda-se que a limpeza da ferida com o óleo ozonizado seja feita duas vezes ao dia, a cada 12 horas (BID), em associação com a terapia medicamentosa eleita pelo médico veterinário responsável (CRIVELENTI, 2023).

O método do *bagging*, outro procedimento amplamente utilizado, consiste em que o membro afetado do animal seja previamente lavado e umedecido com água, e então seja introduzido em um saco plástico. Esse saco plástico é cuidadosamente selado com esparadrapo ou fita crepe para evitar a saída do gás. Em seguida, uma mangueira de entrada do gás é conectada ao saco plástico, seguindo o esquema ilustrado na Figura 2. O *bagging* é então inflado com gás através de uma mangueira ligada ao gerador de ozônio, mantendo-se esse processo por um período de 10 minutos. Com apenas algumas sessões, resultados satisfatórios já se tornam visíveis (MOTA, 2020).

Figura 2: Realização de *bagguing* em membro torácico de gato.

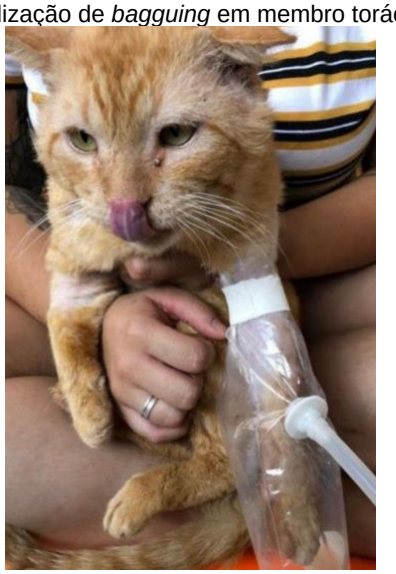

Fonte: MOTA, 2020.

Figura 3: Evolução de ferida com a realização de *bagguing*.

Fonte: MOTA, 2020.

DOI: https://dx.doi.org/10.18066/inic0253.23

Em contrapartida, ambas as formas de ozonioterapia requerem a associação com terapia medicamentosa, utilizando o antifúngico itraconazol via oral, uma vez ao dia, a cada 24 horas (SID) (CRIVELENTI, 2023).

Discussão

A esporotricose é uma doença de grande relevância epidemiológica devido ao seu alto potencial zoonótico, sendo que os felinos, principalmente aqueles de vida livre, são os mais frequentemente acometidos. Esta espécie tem maior susceptibilidade devido ao seu comportamento territorialista (MOURA, 2020).

Esta doença pode se manifestar de forma focal ou generalizada, dependendo do imunocomprometimento do organismo do animal infectado. A forma mais recorrente é a focal, que consiste na formação de nódulos que podem ulcerar e drenar secreção exsudativa ou purulenta, de difícil cicatrização (PIRES, 2017).

O tratamento consiste basicamente no uso de um antifúngico itraconazol via oral a cada 24 horas (SID). A duração do tratamento depende da evolução do quadro clínico do animal, mas geralmente leva em torno de quatro meses. Topicamente, recomenda-se a limpeza das feridas com solução fisiológica e aplicação de óleo ozonizado duas vezes ao dia (BID), ou ainda a realização de bag nos membros torácicos e pélvicos afetados pela infecção, visando diminuir o tempo de tratamento com o antifúngico (MOURA, 2020).

O ozônio é um gás formado por três moléculas de gás oxigênio, que possui alto potencial oxidativo no organismo, por isso consegue atuar como anti-inflamatório, com consequente alívio de dor, antifúngico e antibacteriano, além de promover maior oxigenação aos tecidos. Estes efeitos permitem que o processo de granulação do tecido cicatricial aconteça de forma mais rápida, diminuindo o tempo de tratamento medicamentoso, evitando a sobrecarga nos diversos órgãos do sistema e proporcionando melhor qualidade de vida aos pacientes (MORETTE, 2011).

É importante destacar que a ozonioterapia é uma terapia controversa, com opiniões divergentes dentro da comunidade científica. Embora alguns estudos sugiram seus benefícios em certas condições, ainda são necessárias mais pesquisas para avaliar a segurança nas diferentes posologias (BRITO et al., 2021)

Conclusão

Em conclusão, a esporotricose é uma doença com alto potencial zoonótico, que afeta principalmente felinos de vida livre. Seu tratamento consiste em antifúngicos, como o itraconazol, e, em alguns casos, a ozonioterapia é usada para acelerar a cicatrização. Apesar de estar apresentando resultados surpreendentes, a eficácia e segurança da ozonioterapia são controversas, requerendo mais aprofundamento nas pesquisas. É fundamental ressaltar que o tratamento deve ser realizado com a supervisão e orientação veterinária especializada.

Referências

BRITO, B. et al. Aplicação da ozonioterapia na clínica de pequenos animais: vias de administração, indicações e efeitos adversos: Revisão. **Anais eletrônicos**, PubVet, v. 15, n. 07, p. 1-8, Jul., 2021. Disponivel em: https://ojs.pubvet.com.br/index.php/revista/index. Acesso em: 15 nov. 2022.

CRIVELLENTI, L. Z.; CRIVELLENTI, S. B. **Casos de Rotina em Medicina Veterinária de Pequenos Animais**, 3ª Edição, São Paulo, MedVet, 2023.

LARSSON, C. E. **Esporotricose**, Departamento de clínica médica da faculdade de medicina veterinária e zootecnia da universidade de são paulo, São Paulo – SP, Brasil. v. 48, n. 3, p. 250-259, 2011.

DOI: https://dx.doi.org/10.18066/inic0253.23

PIRES, C. Revisão de literatura: esporotricose felina. **Anais eletrônicos**, Revista de Educação Continuada em Medicina Veterinária e Zootecnia do CRMV-SP, São Paulo: Conselho Regional de Medicina Veterinária, v. 15, n. 1, p. 16-23, 2017. Disponível em: https://www.revistamvez-crmvsp.com.br/index.php/recmvz. Acesso em: 15 nov. 2022.

MOON, P. **Doença emergente que afeta gatos pode atingir humanos**. Agência FAPESP, 2017. Disponivel em: https://agencia.fapesp.br. Acesso em: 10 jul. 2023.

MOTA, I. V. **Uso da ozonioterapia em animais de companhia** – Relato de caso. Trabalho de conclusao de curso (Graduação em Medicina Veterinária), UNICEPLAC, Gama - DF, 2020.

MOURA, A. L. G. **Uso da Ozonioterapia como Auxílio no Tratamento das Lesões de esporotricose Felina** – relato de caso. 2020. Trabalho de Conclusão de Curso.

MORETTE, D. A. Principais aplicações terapêuticas da ozonioterapia. 2011. Trabalho de conclusão de curso (bacharelado - Medicina Veterinária) - Universidade Estadual Paulista, **Anais eletrônicos**, Faculdade de Medicina Veterinária e Zootecnia, 2011. Disponível em: www.repositorio.unesp.br. Acesso em: 12 jun. 2023.

GUIMARÃES, T. M.; GUIMARÃES, A. B. Esporotricose felina: Relatos de caso. **Anais eletrônicos**, Pubvet, v. 16, n. 01, p. e1005, 2022. Disponível em: https://ojs.pubvet.com.br/index.php/revista/article/view/135. Acesso em: 14 jun. 2023.

GOMES, R. K.; MACHADO, B. G.; MOURÃO, B. A.; FONSECA, M. G.; CARDOSO, M. D. T. Perfil Clínico e Epidemiológico na Esporotricose**. Anais eletrônicos**, Congresso Médico Acadêmico UniFOA, n. 5, 2023. Disponível em: https://conferenciasunifoa.emnuvens.com.br/congresso-medvr/article/view/425. Acesso em: 14 jun. 2023.

DOI: https://dx.doi.org/10.18066/inic0253.23