AVALIAÇÃO DO EFEITO DA MICROTERAPIA CELULAR (MICROCORRENTES) SOBRE O PROCESSO INICIAL DA CICATRIZAÇÃO DE FERIDAS EM RATOS

D. Sonnewend[1] J. L. R. Oliveira[2], , Ruiz-Silva, C.[3] , R. A. Nicolau[4], R. A. Zângaro[5] e M. T. T. Pacheco[6]

[1,2,3,5,6] Faculdade de Ciências da Saúde (FCS), Universidade do Vale do Paraíba (Univap), Brasil, 12244-000, Fone: +55 12 3947 1014, Fax: +55 12 3947 1149
[3,4,6] Instituto de Pesquisa e Desenvolvimento (IP&D), Univap
danielsonnewend@yahoo.com, jorgero@hotmail.com, fisiocarlosruiz@superig.com.br, rani@univap.br,zangaro@univap.br, mtadeu@univap.br

Resumo- Este trabalho teve por finalidade avaliar a efeito e a uma possível diferença entre efeitos na dosimetria da Microterapia celular (MTC) no processo de reparação tecidual em ratos. Foram utilizados 18 animais, submetidos à ferida na região dorsal anterior, foram randomicamente divididos em 3 grupos: controle, tratado com intensidade de corrente de 160μA e freqüência de 0,3 Hz e largura de pulso de 1,6 Seg., tratado com MTC 30μA e freqüência de 0,3 Hz e pulso de 1,6 Seg. , os dois últimos foram estimulados durante 30 minutos, imediatamente após o procedimento cirúrgico. O efeito da Microterapia (30 μA e 160 μA) sobre as lesões cutâneas, foi avaliado diariamente através de análise clínica e fotográfica durante 7 dias pós-cirurgia. A análise estatística dos resultados foi obtida pela comparação entre os grupos. Observou-se diferença significativa nos períodos de 72 ($p<0,05$) e 144 horas ($p<0,01$) dos grupos tratados com MTC 160μA em comparação aos demais grupos, os tratados com 30 μA obtiveram resultados com 144 horas ($p<0,05$). Estes resultados demonstram potencial quanto a aceleração do processo cicatricial da terapia com MTC 30μA e 160μA.

Palavras-chave: Processo Cicatricial, microcorrentes, reparação de feridas
Área do Conhecimento: IV - Ciências da Saúde

Introdução

A cicatrização de feridas consiste em uma perfeita e coordenada cascata de eventos celulares e moleculares que interagem para que ocorra a repavimentação e a reconstituição do tecido, a cicatrização de feridas ocorre inicialmente com resposta inflamatória, caracterizada pelo aumento de fluxo sangüíneo, permeabilidade capilar e migração de leucócitos para a região lesada. A permeabilidade capilar promove extravasamento de plasma e seus componentes com formação de exsudato inflamatório [1]. Inicialmente, a ferida é preenchida por coágulo, fibrina e exsudato forma uma crosta que a isola do meio ambiente quase que imediatamente [2]. O tecido de granulação ao se contrair, retrai as bordas da ferida para o centro da lesão, permitindo que a área a ser reepitelizada se torne menor. Quando o tecido de granulação é excessivo, pode ocorrer retardamento da cicatrização [3]. Atualmente verifica-se um grande número de pesquisas voltadas para conhecimento e melhora do tratamento de feridas, ou seja, no processo de reparação tecidual. Dentre elas se destacam as pesquisas nas áreas de laser de baixa potência e radiação infravermelha e microcorrentes. A microterapia celular é uma microcorrente que consiste em uma corrente quadrada, bipolarizada, bifásica, simétrica e aleatória, que utiliza baixíssima amperagem, com saída de corrente constante, acelerando em até 500% a produção do trifosfato de adenosina (ATP), sendo essa molécula a grande responsável pela síntese protéica e regeneração tecidual devido a sua participação em todos os processos energéticos da célula. Em teoria, o tecido saudável é o resultado do fluxo direto de correntes elétricas pelo organismo [4]. Quando o tecido é lesionado, esse fluxo é alterado no local, sendo assim a corrente elétrica pode estimular a reparação tecidual [5]. O uso da terapia com microcorrentes, sobre lesões cutâneas, tem o objetivo de normalizar o fluxo de correntes, objetivando o reparo e minimizando a dor [6] em pesquisa realizada por médico do comitê olímpico Canadense, ele utilizou elétrodos entregando de 10 a 20 μA de corrente , e apressou a recuperação de atletas feridos com rupturas de tendões. Usando micro estimulação, acelerou o período de recuperação de 18 meses para apenas 06 meses [7]. Existem dois modos gerais de tratamentos com microterapia para produzir bons efeitos. O módulo analgésico é usado para reduzir a dor do paciente. O modo analgésico consiste em

uma forma de onda trapezoidal, a uma freqüência de 30 HZ, e uma corrente de 80-100 microamperes. O modo analgésico é sempre seguido por uma reparação tecidual (ETR), ou o modo curativo (Enhancement of Tissue Repair). O modo ETR consiste de uma forma de onda quadrada, bipolar simétrica a uma freqüência de 0.3 HZ e uma corrente de 20-40 microamperes. O tratamento comum inclui 10 minutos no módulo analgésico seguido por 20 minutos no módulo ETP[8]. Este trabalho teve por finalidade avaliar a efeito da microterapia celular, no processo de reparação tecidual em ratos, visando controlar a resposta inflamatória inicial.

Materiais e Métodos

Foram utilizados 18 ratos Wistar (*Rattus Norvegicus*, variação albinos), machos, com peso corpóreo aproximado de 250 gramas. Os animais foram submetidos a um período de adaptação de 7 dias no biotério de passagem do IP&D. Os animais foram divididos em 3 grupos (n = 6): controle (Ct), tratado com microterapia celular 30 microamperes (30μA) e freqüência de 0,3 HZ e tratado com Microterapia celular a 160 microamperes (160μA) e freqüência de 0,3HZ Foi realizada a pesagem dos animais e administração de pré-anestésico Butorfanol (Torbugesic®, 2mg/kg) associado a Acepromazina 0,2% (Acepran®, 1mg/kg) ambos administrados em dose única, via intramuscular. Após 15 minutos foram administrados Zolazepan e Tiletamina (Zoletil 50®, 40 mg/kg). Os animais foram tricotomizados na região dorsal direita. Foi realizada uma incisão circular com o auxílio de instrumento para biopsia tipo "punch" estéril, com 8 mm de diâmetro, na região tricotomizada Figura 1).

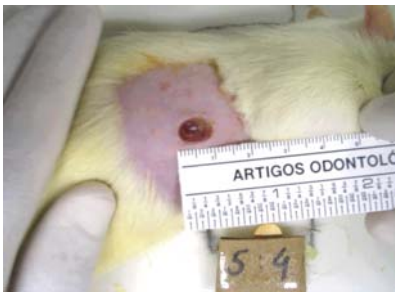

Figura 1: Lesão cutânea em dorso de rato (0,5 cm^2).

Os animais dos grupos 30μA e 160μA foram expostos à microterapia celular (MTC Recover-Kroman) por um período de 30 minutos imediatamente pós-lesão (Figura 2).



Figura 2: Animais recebendo a Microterapia celular (MTC).

O aparelho de microcorrentes foi regulado em 30μA e 160 μA (microampéres)para os seus respectivos grupos. Os animais do grupo controle não sofreram nenhum tipo de terapia pós-cirúrgica, sendo mantidos como controle. A região lesada dos animais foi acompanhada diariamente através avaliação clínica (diâmetro da ferida e presença de edema, exsudato e/ou crosta). Aos 7 dias pós-lesão todos os animais foram anestesiados e sacrificados com dose letal de cloreto de potássio a 10% (KCl, 4 ml/kg de peso corpóreo). Os valores de diâmetro das feridas foram expressos por média e erro-padrão, submetidos ao teste estatístico ANOVA. O nível de significância estabelecido foi de 5% ($p<0,05$).

Resultados

Os resultados da análise do diâmetro das feridas pós 7 dias de cirurgia estão resumidos na figura 3. O grupo 160μA, comparado aos grupo Ct, apresentou diferenças significativas quanto à redução do diâmetro da lesão nos período de 72 horas ($p<0,05$) e 168 horas ($p<0,01$), já o grupo 30μA apresentou diferença significativa no período de 72horas ($p<0,05$).

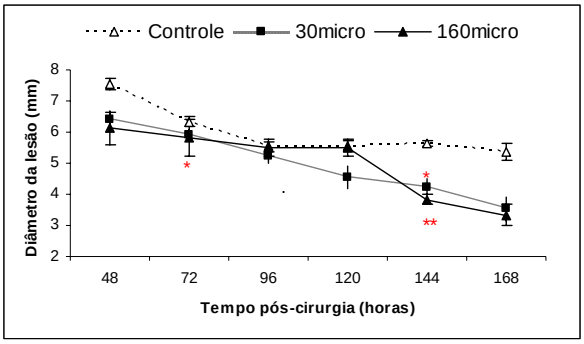

Figura 3: Diâmetro da lesão nos diferentes grupos entre 48 e 168 horas pós-cirurgia. Os dados estão expressos em média ± erro (* p<0,05) (**p<0,01).

Na avaliação do quadro inflamatório pode se observar sinais de inflamação (edema e exsudato inflamatório) de forma equilibrada, não havendo grande diferença entre os grupos, durante todo o processo cicatricial. (figura 4).

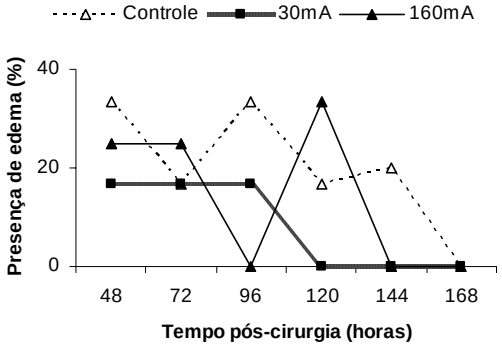

Figura 4: Desenvolvimento de edema entre 48 e 168 horas pós-cirurgia nos animais tratados com microcorrentes em comparação com os animais controle. Os dados estão expressos em porcentagem (%).

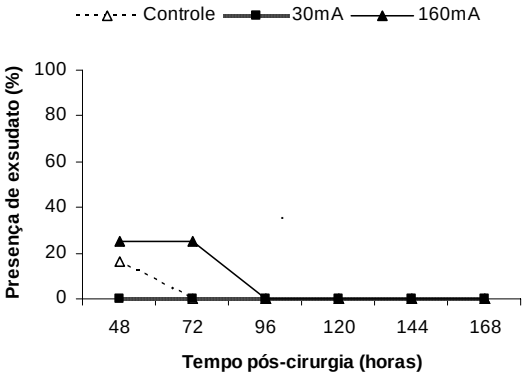

Figura 5: Presença de exsudato inflamatório pós-cirurgia nos animais diferentes grupos experimentais. Os dados estão expressos em porcentagem (%).

A presença de crosta nos animais foi avaliada no diferentes grupos (Figura 6).

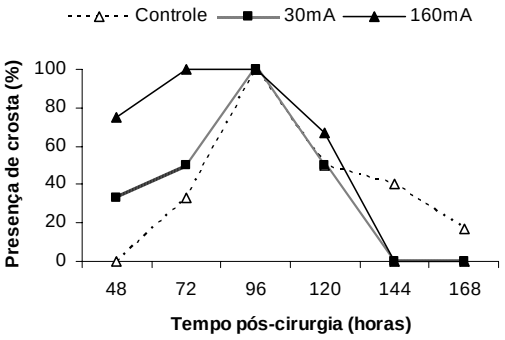

Figura 6: Presença de crosta pós-cirurgia nos animais diferentes grupos experimentais. Os dados estão expressos em porcentagem (%).

A análise clínica do grupo Ct apresentou após 48 horas sinais de inflamação evidentes, como edema 33,3% dos animais e presença de exsudato inflamatório em 16,6% dos animais, nenhum animal apresentou formação de crosta sobre a lesão. No período entre 48 e 144 horas, a presença de edema variou entre 16,6% até 33,3%. Somente no período entre de 168 horas este sinal apresentava uma diminuição chegando a 0% no final do experimento. Na análise do grupo 30mA, após 48 horas, apresentou somente a presença de edema em 16,6% chegando a 0% já no período de 120 horas se mantendo assim até o fim do experimento. A formação de crosta teve inicio em 16,6 % dos animais após 72 horas e já no período de 120 horas os animais começavam a perder a crosta, e apresentar contração da lesão.

Discussão

A análise dos resultados possibilitou comparar o efeito das terapias com microterapia celular, sobre o processo de reparação tecidual em ferida cutânea. Os resultados obtidos neste estudo demonstram que existem diferenças significativas quanto à aceleração na contração da ferida tratada com 160μA em relação à cicatrização normal ou tratada com 30μA. Tanto a contração das feridas como a formação de crosta apresenta uma cinética temporal semelhante entre os grupos Ct, 30μA e 160μA. Através da avaliação clinica pôde-se verificar que não há diminuição acentuada do processo inflamatório nos animais do Ct, 30μA e 160μA. Neste estudo, observou-se na análise clinica que a formação de crosta é igual para todos os grupos, sem diferenças significativas. Os resultados sugerem uma ação da microterapia celular a 30μA promoveu uma aceleração no processo de cicatrização com diminuição do processo inflamatório, ao passo que o grupo 160μA se

mostrou eficaz nos últimos períodos do processo de reparação onde ocorre aumento significativo da força de tensão devido a fibroplasia e produção de colágeno, e a neovascularização atinge seu limite máximo [9]. Corroborando com estes dados autores, estudando o processo de cicatrização em porcos-da-india, observaram o efeito da corrente elétrica na matriz de colágeno, com eletrodos implantados no centro das feridas dérmicas de espessura total. Aplicaram 50uA com o cátodo sobre a ferida, obtendo aumento da migração de fibroblastos e o alinhamento de colágeno, enquanto que o ânodo colocado sobre a ferida atraiu as células inflamatórias.[10,11]

Conclusões

A microterapia celular (microcorrentes) 30μA e 160μA permitiu a aceleração do processo inicial de cicatrização de feridas cutâneas.

Referências

[1]MODOLIN, M; BEVILACQUA, R. G., "Cicatrização das feridas. Síntese das aquisições recentes", *Rev. Bras. Clin. Ter. 38(*6):208-213, 1985.

[2]COTRAN, R. S.; KUMAR, V.; ROBBINS, S. L., Robbins patologia estrutural e funcional, Rio de Janeiro: Guanabara Koogan, 1989.

[3]OLIVEIRA, H. P., "Traumatismos nos animais domésticos", *Cad. Téc. Esc. Vet.* 1(7):01-57, 1992.

[4]GONZALEZ, LUCIANO. "Microcorrentes a onda do futuro" Internet site adress:http://www.fisionet.com.br/artigos_id.asp?id=1566.Acessado em: 24/03/2004.

[5]CHENG, K. S. et al., "The effects of electrical currents on ATP regeneration, protein synthesis, and membrane transport in rat skin", Clinical Orthopedics and Related Research, 171(:264-271, 1982.

[5]WALLACE L A : MENS Therapy: Clinical Perspectives,vol 1. Cleveland; privalety published,1990.

[6]ALCAIDE,ALEXANDRE;ALMEIDA,FERNANDO, "Terapia por microcorrentes no tratamento da ruptura muscular parcial do reto femoral", Mundo saúde, 25(4):400-403, 2001.

[7]SLANDISH ,W. Electrical Stimulation of Torn ligaments Cuts Rehab Time By Two-thirds. Medical World News. Feb. 27,1984, p. 67.

[8]GROSSMAN, N; SCHNEID, N; REUVENI, H; HALEVY, S; LUBART, R. 780nm Low power diode laser irradiation stimulates proliferation of keratinocyte Cultures: Involvement of reactive oxygen species. Lasers Surg. Med. v.22, p.17-21, 1998.

[9] ROBBINS, S. L.; et al. – *Patologia básica.* 5º ed. São Paulo: Atheneu, 1996, p 76-78.

[10] DUNN, MG.; et al. – Wound heating using a collagen matrix: effect of DC eletrical stimulation. J Biomed Mater Res. Applied Biomaterials; 22:191-206 1988.

[11] AGNE,J.E ; et al - Uso de microcorrientes en ratones Wistar con úlceras diabéticas: resultados histológicos. Fisioterapia da asociacíon Espanõla de Fisioterapeutas , v.26,n.3,p.164, 2004.