

LASER TERAPÊUTICO: OPÇÃO VIÁVEL NO TRATAMENTO DA MUCOSITE ORAL E XEROSTOMIA EM PACIENTES SUBMETIDOS À RADIOTERAPIA E QUIMIOTERAPIA

Milene Alves da Cunha¹, **Wenzel Castro de Abreu**², **Hanriete Pereira de Souza**³,
Egberto Munin⁴, **Marcos Tadeu T Pacheco**⁵

^{1,3,4,5}Instituto de Pesquisa e Desenvolvimento (IP&D),
Universidade do Vale do Paraíba (UNIVAP), São José dos Campos, SP.

²Hospital Hospital Araújo Jorge-ACCG – Goiânia – GO.

³Faculdade de Odontologia, UFSM, Santa Maria, RS, millac@terra.com.br, munin@univap.br

Palavras-chave: Laser terapêutico, Neoplasias de cabeça e pescoço, Mucosite, Xerostomia.

Área do Conhecimento: Ciências da Saúde

Resumo - A mucosite oral é o efeito agudo de maior frequência e o maior fator limitante de dose para radioterapia na região de cabeça e pescoço. É importante a prevenção e o controle dos efeitos orais agudos radioinduzidos, pois estes podem levar à interrupção temporária ou definitiva do tratamento e, dessa forma, comprometer o controle tumoral e as taxas de sobrevida. O objetivo deste trabalho é mostrar que a laserterapia demonstra bom resultado terapêutico como terapia para redução da mucosite e xerostomia. O estudo realizado foi experimental, com abordagens prospectivas e quantitativas, desenvolvido em 30 pacientes com diagnóstico de neoplasia de cabeça e pescoço. Foram utilizados os lasers de InGaAlP e de AlGaAs como fontes de luz de dois comprimentos de onda e potências diferentes: 685 nm / 35 mW e 830 nm / 70 mW. A técnica de irradiação utilizada foi a pontual com dosimetria de 4 J/cm² para ambos os lasers. Do total de pacientes, 15 (50%) tiveram mucosite, sendo que apenas 5 (17%) pacientes apresentaram grau 2 e 3 de mucosite, não foi observada diferença estatística entre os lasers no tratamento da mucosite. O pH não pode ser correlacionado com a taxa de mucosite, e os pacientes Tx e com tumores avançados, submetidos a altas doses de quimioterapia, apresentaram maior grau de mucosite e xerostomia.

Introdução

O câncer se constitui na segunda causa de morte por doença no Brasil. O carcinoma epidermóide de cabeça e pescoço geralmente atinge pessoas acima de 50 anos, em geral com um passado de tabagismo e etilismo crônicos. O tratamento oncológico geralmente é realizado através de cirurgia, quimioterapia e radioterapia. O tratamento radioterápico utiliza radiação ionizante em doses letais à célula neoplásica que é utilizado como método complementar a cirurgia. Na quimioterapia são empregados medicamentos capazes de destruir ou impedir o crescimento tumoral¹.

Quando a cavidade oral é o alvo da radioterapia ou quando é associada à quimioterapia podem ocorrer complicações orais como a mucosite e a xerostomia. A xerostomia ou diminuição do fluxo salivar é provocada pela ação da radiação ionizante sobre as glândulas salivares².

A mucosite oral é caracterizada por hiperemia, edema, ulceração, dor, sialorréia, queimação e algumas vezes por hemorragia e

infecção secundária. É um problema clínico de difícil controle podendo comprometer a deglutição e ingestão de alimentos assim como a higiene oral e a capacidade de comunicação do paciente³.

A xerostomia pode incluir ardência da mucosa oral, especialmente da língua, ressecamento dos lábios, comissuras labiais fissuradas, alteração na superfície da língua, dificuldades de adaptação de próteses dentárias parciais ou totais, bem como modificações marcantes no paladar⁴.

É importante a prevenção e o controle dos efeitos orais agudos radioinduzidos, pois estes podem levar à interrupção temporária ou definitiva do tratamento e, dessa forma comprometer o controle tumoral e as taxas de sobrevida global. A interrupção leva a um aumento total do tempo de tratamento que por sua vez eleva os custos da terapêutica, desmotiva o paciente em prosseguir com a proposta de tratamento e, por fim, influencia no prognóstico e na qualidade de vida desses pacientes⁵.

O laser terapêutico tem se mostrado um seguro e eficiente método para prevenção e tratamento das mucosites. Dentre os efeitos da luz

laser sobre o tecido, destaca-se o aumento da celularidade tecidual e da frequência das mitoses o que favorece a reparação cicatricial, juntamente com aumento da vascularização e formação abundante de tecido de granulação⁶. Atualmente, o laser é apresentado como mais uma terapêutica na oncologia que busca prevenir ou tratar as complicações agudas decorrentes do tratamento oncológico, como a xerostomia e a mucosite.

Este trabalho teve por objetivo avaliar a eficácia da radiação laser, como terapia protetora e moduladora da mucosa oral e das glândulas salivares, tratando-se de uma pesquisa experimental no tratamento da mucosite oral e xerostomia, em pacientes portadores de neoplasias de cabeça e pescoço submetidos à radioterapia de forma exclusiva ou combinados com quimioterapia.

Metodologia

Este estudo foi realizado em pacientes que realizaram tratamento de tumores na região de cabeça e pescoço com radioterapia exclusiva ou pós-operatória, combinada ou não à quimioterapia. Sob aprovação do CEP do Hospital das Clínicas – UFG, e sob o consentimento livre e esclarecido dos pacientes. Este trabalho experimental, com abordagens prospectivas, quantitativas e qualitativas, foi realizado no Hospital Araújo Jorge-ACCG.

O critério de inclusão foi a presença de neoplasia de cabeça e pescoço com ausência de radioterapia prévia na região de interesse, indicação precisa de radioterapia pós-operatória, exclusiva ou associada à quimioterapia. Diferenças entre sexo, idade, raça, presença de diabetes, imuno-supressão e outras comorbidades não constituíram fatores excludentes. Foram excluídos pacientes em re-irradiação, tumores não primários de cabeça e pescoço, pacientes com impossibilidade de avaliação adequada da cavidade oral, pacientes sem avaliações cirúrgica e/ou odontológica pré-radioterapia, pacientes que não concluíram o tratamento proposto e gestantes. Os lasers utilizados forneciam 35 mW em 685 nm e 70 mW em 830 nm. A dosimetria utilizada foi de 4 J/cm² por ponto de aplicação para ambos os lasers. Foram irradiados 5 pontos da cavidade bucal.

Os pacientes foram randomizados em grupo 1: - irradiados com o Laser de luz Vermelha no comprimento de onda de 685 nm e grupo 2:- irradiados com o Laser de luz Infravermelha no comprimento de onda de 830 nm. A aplicação pontual por contato foi realizada na mucosa jugal, assoalho bucal, língua, palato mole e prega palatoglossa, três vezes por semana. A avaliação da mucosite foi realizada por dois profissionais, o radioterapeuta e pelo cirurgião dentista, pelo

método proposto pelo RTOG. A avaliação da xerostomia foi realizada conforme o *Radiation Therapy Oncology* RTOG 97-09 (RTOG, 1999) para sialometria, sendo composta por uma avaliação antes do tratamento (nível basal de produção salivar). A produção não estimulada da saliva foi avaliada antes da produção estimulada onde o paciente foi orientado para deglutir toda a saliva que estiver depositada em sua boca. A seguir deverá acumular saliva, sem degluti-la, por um período de 60 segundos. O paciente cuspe esta saliva acumulada em um frasco graduado de 50ml. Este procedimento foi repetido mais quatro vezes totalizando 5 tomadas em cinco minutos. A produção de saliva estimulada foi feita com solução de citrato a 2% nas bordas dorsolaterais da língua, por 5 vezes em um período de 2 minutos (0, 30, 60, 90 e 120 segundos). Antes da aplicação da solução a boca foi limpa de qualquer secreção e, após, foi retirada a solução de citrato residual. A saliva foi então coletada como no método não estimulado. Estas medições foram realizadas antes da primeira sessão de radioterapia e ao final do tratamento.

Resultados e Discussão

Do total de 30 indivíduos que constituíram a população experimental, 23 eram do sexo masculino e 7 do sexo feminino. A caracterização da amostra, quanto à idade é mostrada na figura 1. A caracterização da amostra quanto aos hábitos de tabagismo e etilismo são mostrados nas figuras 2 e 3, respectivamente.

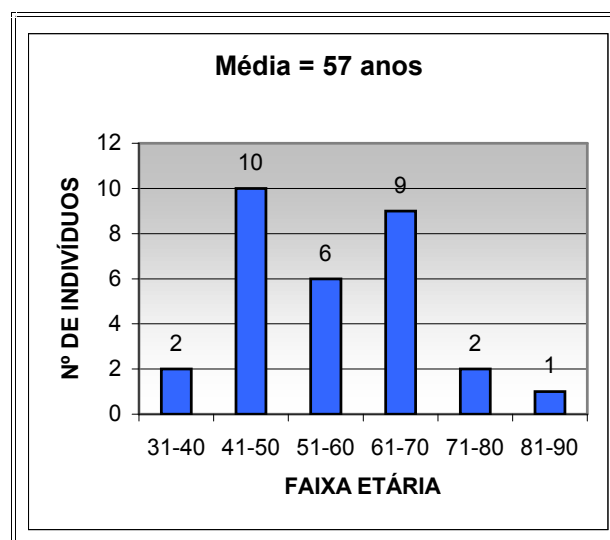


Figura 1 – Caracterização da amostra estudada, conforme a faixa etária.

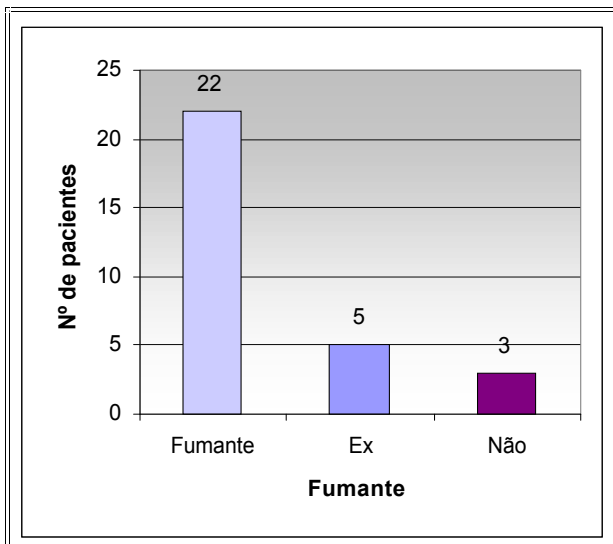


Figura 2 –Caracterização da amostra estudada conforme o hábito do tabagismo.

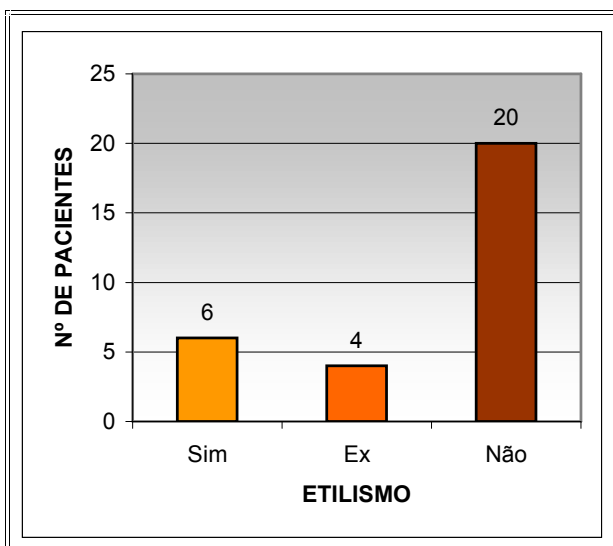


Figura 3 –Caracterização da amostra estudada conforme o hábito do etilismo.

Verificamos que o pH salivar do paciente não muda devido a mucosite, não tendo sido possível correlacionar pH ácido com mucosite neste trabalho. Quanto ao grau de mucosite, observamos na figura 4 que durante as 8 semanas de tratamento oncológico não houve diferença significativa entre os lasers, tendo em vista o grande desvio padrão das medidas que são mostradas na tabela 1 e tabela 2. O aumento no valor médio do grau de mucosite para o grupo tratado com luz infravermelha, observado na terceira semana, é atribuído às altas doses de quimioterapia em alguns pacientes com estadiamentos Tx.

A figura 5 ilustra o comportamento do fluxo salivar dos pacientes. Foi avaliado o fluxo salivar não estimulado nos grupo tratados com laser de luz vermelha (NEV) e de luz infravermelha (NEIV), bem como o fluxo salivar estimulado com (solução

de citrato a 2%), nos grupo tratados com laser de luz vermelha (EV) e de luz infravermelha (EIV), antes e após a radioterapia. Diferenças próximas de zero indicam que o paciente terminou o tratamento nas mesmas condições que apresentava no início, não apresentando seqüelas. A análise pela figura sugere que o grupo tratado com laser vermelho apresentou diferenças salivares menores, isto é, mais próximas de zero, do que o grupo tratado com laser infravermelho, tanto para a medida estimulada como para a não estimulada. Entretanto, os testes estatísticos não acusam diferenças estatisticamente significantes entre as médias para os diferentes grupos.

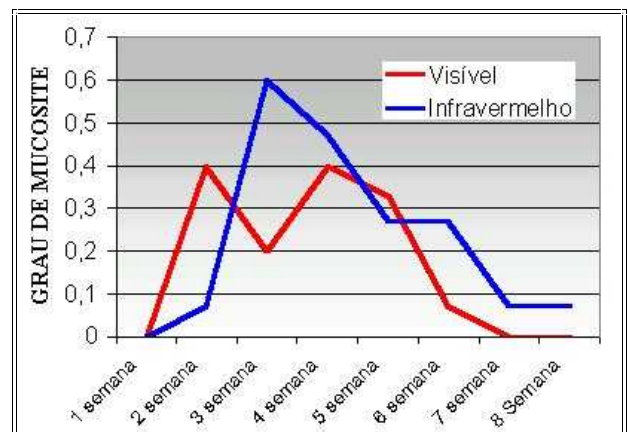


Figura 4 –Avaliação do grau de mucosite, ao longo das 8 semanas de tratamento radioterápico para neoplasias de cabeça e pescoço.

Tabela 1 - Média e desvio padrão dos graus de mucosite para o Grupo tratado com laser de luz vermelha.

| Semana | Média dos graus de mucosite | Desvio padrão |
|--------|-----------------------------|---------------|
| 1 | 0 | 0 |
| 2 | 0,4 | 0,737 |
| 3 | 0,2 | 0,414 |
| 4 | 0,4 | 0,828 |
| 5 | 0,33 | 0,617 |
| 6 | 0,0666 | 0,258 |
| 7 | 0 | 0 |
| 8 | 0 | 0 |

Tabela 2 - Média e desvio padrão dos graus de mucosite para o grupo tratado com laser de luz infra-vermelha

| Semana | Média dos graus de mucosite | Desvio padrão |
|--------|-----------------------------|---------------|
| 1 | 0,0667 | 0,258 |
| 2 | 0,0667 | 0,258 |
| 3 | 0,6 | 1,056 |
| 4 | 0,467 | 0,990 |
| 5 | 0,267 | 0,458 |
| 6 | 0,267 | 0,594 |
| 7 | 0,0667 | 0,258 |
| 8 | 0,0667 | 0,258 |

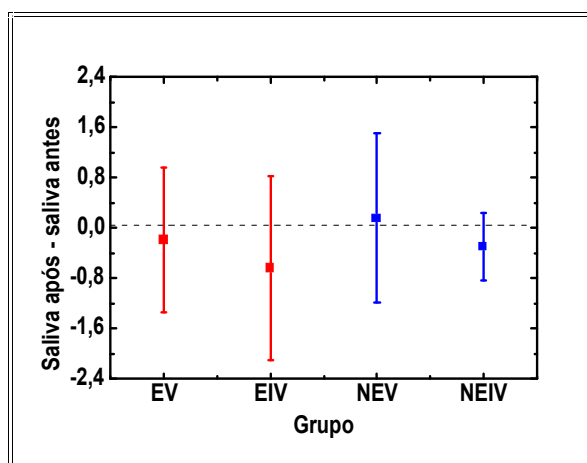


Figura 5 - Avaliação da xerostomia, antes e após a radioterapia (média±SD).

Na tabela 3 e na tabela 4 são mostradas as diferenças salivares na condição estimulada para os grupos tratados com os lasers de luz vermelha e infravermelha e a respectiva análise de variância para estes dados. Na tabela 5 e 6 estão mostradas as diferenças salivares na condição não estimulada para os grupos tratado com os lasers de luz vermelha e infravermelha e a respectiva análise de variância para estes dados.

Tabela 3 - A diferença salivar estimulada, antes e após a radioterapia.

| Estimulada Laser vermelho | Estimulada Laser infravermelho |
|---------------------------|--------------------------------|
| -1,2 | -2 |
| -0,5 | -0,8 |
| -0,6 | 0 |
| -3 | -2 |
| -0,5 | 0 |
| 1,8 | 0 |
| 0 | 0 |
| 0 | 0 |
| 1,49 | 0 |
| 0 | 0 |
| -0,5 | -4 |
| -1 | -0,5 |
| 1 | 2,5 |
| 0 | -0,5 |
| 0,3 | -2,2 |

Tabela 4 - *One-Way* ANOVA para os dados de salivagem estimulada do grupo tratado com laser de luz visível e infra-vermelha. Ao nível de 0,05, as médias não apresentam diferenças significantes.

| Dado | Média | Variância | N |
|------|----------|-----------|----|
| EV | -0,18067 | 1,32932 | 15 |
| EIV | -0,63333 | 2,1581 | 15 |

F = 0,88134
p = 0,35586

Tabela 5 - A diferença salivar não estimulada, antes e após a radioterapia.

| Saliva antes – saliva após radioterapia | |
|---|------------------------------------|
| Não estimulada Laser vermelho | Não estimulada Laser infravermelho |
| -0,6 | -1,1 |
| -0,3 | -0,2 |
| -0,2 | -0,1 |
| -1 | -0,5 |
| -0,3 | 0 |
| 0,9 | 0 |
| 0 | 0 |
| 0 | 0 |
| 0,69 | 0 |
| 0 | 0 |
| 1 | -1,7 |
| -1,5 | -0,5 |
| -0,7 | 0,5 |
| 0 | -0,6 |
| 4,4 | -0,2 |

Tabela 6- *One-Way* ANOVA para os dados de salivagem não estimulada do grupo tratado com laser de luz visível e infra-vermelha. Ao nível de 0,05, as médias não apresentam diferenças significantes.

| Dado | Média | Variância | N |
|------|----------|-----------|----|
| NEV | 0,15933 | 1,82752 | 15 |
| NEIV | -0,29333 | 0,28638 | 15 |

F = 1,454
p = 0,23798

Observamos que 9 (30%) dos pacientes tiveram tumor de cavidade oral, 6 (20%) de hipofaringe, 5 (17%) de orofaringe, 4 (13%) de rinofaringe, 3 (10%) de laringe e 3 (10%) oculto. Verificamos ainda 15 (50%) dos pacientes tiveram mucosite, e que apenas 3 (10%) pacientes apresentaram grau 3 de mucosite, sendo que 2 pacientes eram TX e que após altas doses de quimioterapia aumentavam o grau de mucosite. E 2 (7%) dos pacientes tiveram grau 2 de mucosite, sendo que o tratamento quimioterápico estava associado. E 10 (33%) pacientes com grau 1 de mucosite, entre estes 5 pacientes fizeram quimioterapia e 5 não fizeram. E em relação ao sexo, das 7 (23%) mulheres, 1 (uma) não apresentou mucosite, e as outras 6 (seis) tiveram apenas grau 1 de mucosite.

Conclusões

De acordo com o objetivo estabelecido e com os resultados obtidos pode-se concluir que o pH salivar não altera com a mucosite ou

xerostomia, não tendo sido possível correlacionar pH ácido com mucosite e xerostomia. O tratamento com laser terapêutico, nos parâmetros utilizados nesta pesquisa, tem efeito na redução de mucosite; parece favorecer no processo de cicatrização e redução do grau de mucosite.

Na avaliação da xerostomia, houve indicação que o laser de luz visível pode promover resultados mais efetivos em comparação ao laser infravermelho, havendo entretanto a necessidade de trabalhos adicionais com maior universo amostral e condições mais controladas para reduzir a variância das medidas.

Referências Bibliográficas

- 1- BARACAT, F. F. et al. Cancerologia atual: um enfoque multidisciplinar. São Paulo: Roca, 2000. p. 3-10.
- 2 - CHAO, K. S. A prospective study of salivary function sparing in patients with head and neck cancers receiving intensity-modulated or three dimensional radiation therapy: initial results. *Int. J. Radiation Oncology. Phys.*, v. 49, n. 4. p. 907-16, 2001.
- 3 - FONTELONGA, A Mucosite. A Saúde na Internet, São Paulo, 2001. Disponível em: <http://www.saude na Internet-Rede MNI.htm>. Acesso em: 05 nov. 2001.
- 4 - JACOB, R. F et al. Whole salivary flow rates following submandibular gland resection. *Head Neck*, v. 18, p. 242-247.
- 5 - SCULLY, C.; EPSTEIN, J. B. Oral health care for the cancer patient. *Oral Oncol, Eur J Cancer*, v. 32b, p. 281-292, 1996.
- 6 - KARU, T; RYABYKH, T. P; FEDOSEYEVAS, G. E; PUCHKAVA, N. I. Helium-Neon laser induces respiratory bust of phagocyte cells. *Lasers Surg Med*. v. 9, p. 585-588, 1989.